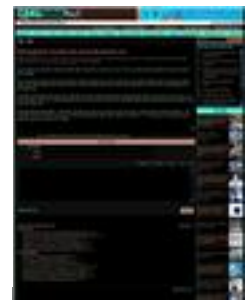


Headline A Patient With End-Stage Cancer Operated Successfully
 Date 29 Mar 2011 Language Vietnamese
 MediaTitle Cong An Nhan Dan Online (www.cand.com.vn)
 Section News & Event Order Rank 3
 Journalist N/A Color Full Color
 Frequency Daily ADValue
 Circ / Read N/A PRValue



CƠ QUAN NGÔN LUẬN CỦA BỘ CÔNG AN

Chào bạn! 10:15 31/03/2011

[Công an Nhân dân](#) | [An ninh Thế giới](#) | [ANTG Cuối tháng](#) | [Văn nghệ Công An](#) | [Cảnh sát Toàn cầu](#)

[Trang chủ](#) | [Thời sự](#) | [Xã hội](#) | [Quốc tế](#) | [Kinh tế](#) | [Văn hoá](#) | [Pháp luật](#) | [Người nổi tiếng](#) | [Nhịp cầu nhân ái](#) | [Công an trong lòng dân](#) | [Tội phạm từ A-Z](#) | [Video Clip](#)

KH - CN

Phẫu thuật thành công bệnh nhân ung thư thận giai đoạn cuối

08:47:42 29/03/2011

Ngày 28/3, Bệnh viện FV TP Hồ Chí Minh cho biết các bác sĩ BV này vừa phẫu thuật thành công cho một bệnh nhân bị ung thư thận giai đoạn cuối tên T.P. Thành (66 tuổi, ngụ tại quận 1, TP Hồ Chí Minh).

Khi tới bệnh viện này khối u thận của bệnh nhân Thành đã có kích thước 8cm ở trên cực thận phải ăn lan đến tĩnh mạch chủ dưới đoạn sát gan.

Trước đó tháng 10/2010, bệnh nhân Thành bị choáng váng thường xuyên do đi tiểu ra máu nhiều. Để bảo toàn tính mạng cho bệnh nhân, bệnh viện đã phải thực hiện xuyên tắc mạch máu thận cảm máu và bệnh nhân cũng được hoá trị hỗ trợ trong 2 tháng trước khi phẫu thuật.

Ca phẫu thuật đã tiến hành trong 6 giờ, đầu tiên các bác sĩ phải di động toàn bộ gan phải bệnh nhân, sau đó cắt mở tĩnh mạch chủ dưới lấy khối u bướu 5cm nằm trong tĩnh mạch và tạo hình lại tĩnh mạch chủ. Sau phẫu thuật, bệnh nhân đã hồi phục rất nhanh và đã xuất viện ngày 28/3.

Theo BS Nguyễn Hoàng Đức, Khoa Niệu của bệnh viện, đây là ca mổ lớn và khó thực hiện. Ung thư thận chỉ chiếm khoảng 3 - 5% trong tất cả các loại ung thư người lớn và tình trạng nặng như bệnh nhân Thành chỉ chiếm từ 1 - 2% trong các trường hợp ung thư thận nhưng tỉ lệ tử vong tới 20 - 30% ■

H.N.

Lưu lại để đọc | Email của bài này | Liên hệ đăng bài này | In bài này

Ý kiến của bạn

Tên của bạn:
 Email:
 Tiêu đề:

Tất bộ gõ | Tự động | Telex | VNI | VIQR

Xem bài theo ngày tháng

Xem tiếp

Các bài mới:

- » Chưa phát hiện nông sản nhập từ Nhật Bản chứa phóng xạ (31/03)
- » Triển khai kế hoạch phòng chống tăng huyết áp trên 63 tỉnh, thành (30/03)
- » Máy phóng xạ từ Nhật Bản đang hướng về Hoa Kỳ (29/03)
- » Ra mắt bộ vi xử lý máy tính có hiệu suất hoạt động cao (29/03)
- » Sẽ kiểm tra sửa Absolute dành cho trẻ bị nhiễm khuẩn (29/03)
- » Phát hiện lượng nhỏ phóng xạ trong không khí ở Việt Nam (29/03)

Các bài đã đăng:

- » Nhiều biến chứng nguy hiểm từ một làm đẹp (28/03)
- » Máy phóng xạ không hướng vào đất liền (27/03)
- » Thực phẩm nhập từ Nhật về Việt Nam vẫn an toàn (26/03)
- » Ứng dụng công nghệ GPS trong quản lý GTVT trước "giờ G" (25/03)
- » Việt Nam chưa xuất hiện thực phẩm thiếu an toàn từ Nhật (25/03)
- » Sẵn sàng đối phó với khả năng nhiễm phóng xạ từ Nhật (25/03)
- » Đám mây phóng xạ không gây nguy hiểm đối với Việt Nam (25/03)
- » Chưa thể khẳng định mây phóng xạ đến Việt Nam (24/03)

Tìm kiếm

Bài được đọc nhiều nhất

1. Thuê trên 262ha rừng tự nhiên làm phim trường
2. Tổ chức học kỳ trong quân đội năm 2011
3. NXB Chính trị quốc gia - Sự thật ra mắt bộ sách "Lịch sử Nam bộ kháng chiến"
4. Đừng gán tội vào phạm hồng nhan
5. Những mỹ nhân máu lạnh
6. Sẽ lại tăng giá cước vận tải
7. Nguyễn Trường phòng NH Đại Dương chiếm đoạt hơn 11 tỷ đồng

TIÊU ĐIỂM

WHO khuyến cáo về thực phẩm nhiễm phóng xạ tại Nhật Bản



Vệ tinh "made in Vietnam" sẽ ra đời không xa



Gặp các bác sĩ tham gia ca ghép tim đầu tiên ở Huế



Ca ghép tim do người Việt Nam thực hiện thành công



Nhà máy điện hạt nhân của Việt Nam sẽ rất an toàn



Cứu sống người mắc một loạt các bệnh cực kỳ hiếm gặp



Phát hiện 54 hành tinh có thể chứa sự sống



Việt Nam đưa hạt giống hoa vào vũ trụ



Giờ Trái đất 2011 diễn ra vào ngày 26/3



Hóa chất - vũ khí hủy diệt đầu thế kỷ 21



Trung Quốc phát hiện mộ thời Tam Quốc



Bệnh viện 19-8 Bộ Công an: Phẫu thuật ca tim hở đầu tiên thành công



Headline	A Patient With End-Stage Cancer Operated Successfully	Language	Vietnamese
Date	29 Mar 2011	Order Rank	3
MediaTitle	Cong An Nhan Dan Online (www.cand.com.vn)	Color	Full Color
Section	News & Event	ADValue	
Journalist	N/A	PRValue	
Frequency	Daily		
Circ / Read	N/A		

Vi sao laptop "quyền rũ" người sử dụng?	
Phát hiện mộ cổ hơn 2.000 năm tuổi ở Hoài Đức, Hà Nội	
Phát hiện 12 loài cá nước ngọt mới ở Việt Nam	
Phát hiện lớp mới bên trong trái đất	
Phát hiện dấu tích người tiền sử ở Hà Giang	
"Phù phép" biến thịt ế thành thịt tươi	
Đón chờ mưa sao băng rực rỡ nhất trong năm	
Ung thư phổi - sát thủ gây tử vong hàng đầu	

[Công an Nhân dân](#) ■ [An ninh Thế giới](#) ■ [ANTG Cuối tháng](#) ■ [Văn nghệ Công An](#) ■ [Sơ đồ Website](#) ■ [RSS](#) ■ [FAQ](#) ■ [Liên kết Web](#)

Phụ trách Ban Báo CAND Điện tử: Lê Kim Chi

©2007. Báo Công an nhân dân điện tử - CAND Online. All rights reserved.
 Khi sử dụng lại thông tin từ website này, xin vui lòng ghi rõ nguồn "CAND Online".